

Neue kolposkopische IFPC-Nomenklatur der Cervix uteri (Rio de Janeiro 2011)

Approbierte Darstellung und Erläuterung für Deutschland, Österreich und die deutschsprachige Schweiz

F. Girardi¹, B. Frey Tirri², V. Küppers³, M. Menton³, J. Quaas³, O. Reich^{1*}

Anlässlich des 14. Weltkongresses für Kolposkopie und Zervixpathologie 2011 in Rio de Janeiro, Brasilien, wurde eine neue Nomenklatur der Cervix uteri von der IFPC (International Federation for Cervical Pathology and Colposcopy) beschlossen. Diese liegt nunmehr englischsprachig publiziert vor (Bornstein et al.: Colposcopy Terminology. Obstet Gynecol 120 (2012) 166–172). Vorangegangen war die Bestellung eines Nomenklatur-Komitees im Jahr 2008 anlässlich des 13. Weltkongresses für Kolposkopie und Zervixpathologie in Oakland, Neuseeland. Aufgabe und Anliegen der neuen Nomenklatur war und ist es, eine evidenzbasierte und für die Praxis relevante Terminologie mit entsprechenden Implikationen für das Management und insbesondere für die Therapie kolposkopisch diagnostizierter Veränderungen zu schaffen.

Die nachfolgende Darstellung und Erläuterung stellt eine gemeinsame und für den deutschsprachigen Raum erfolgte Übersetzung der aktuellen Nomenklatur dar. Die Vorstände der AGK, AGCPC und AGKZ erkennen diese Fassung als die für sie gültige Nomenklatur an und empfehlen ihren Mitgliedern die Nutzung im täglichen Gebrauch. Über die gleichzeitig englischsprachig publizierte kolposkopische Nomenklatur der Vulva und der Vagina erfolgt eine gesonderte Mitteilung.

Kolposkopische Nomenklatur der Cervix uteri

Für die kolposkopische Nomenklatur der Cervix uteri (s. Tab. 1 auf S. 1066) sind grundsätzliche Vorbemerkungen erstellt worden:

Ob die kolposkopische Untersuchung „adäquat“ oder „inadäquat“ erscheint, ist von fundamentaler Bedeutung. Damit wurden die Begriffe „satisfactory/unsatisfactory colposcopy“ ersetzt. Das gilt vor allem für die Einsehbarkeit der Zylinder-Plattenepithel-Grenze und damit für die Klassifikation der Transformationszone nach den Typen 1–3. Ist die Kolposkopie inadäquat, soll eine Begründung dafür angegeben werden.

Bei den normalen Befunden wurden folgende Erweiterungen vorgenommen: atrophes Plattenepithel, Drüsenausführungsgänge im Bereich des metaplastischen Plattenepithels, Ovula Nabothii und Veränderungen in der Schwangerschaft (Deziduose).

Bei den abnormen kolposkopischen Befunden wurde das bereits in der Nomenklatur Rom 1991 festgelegte Grading in „minor changes“ und „major changes“ beibehalten. „Minor changes“ beschreiben geringgradige kolposkopische Veränderungen, die prinzipiell beobachtet werden können. „Major changes“ entsprechen hochgradigen kolposkopischen Veränderungen, die in der Regel histologisch abgeklärt werden sollen. „Minor changes“ können auch als Grad-1-Veränderungen und „major changes“ als Grad-2-Veränderungen beschrieben werden.

Weiterhin wurde unter den abnormen kolposkopischen Befunden die Lokalisation der Läsion – innerhalb oder außerhalb der Transformationszone – wieder mit in die Nomenklatur aufgenommen. Die Begriffe „inner border“ (Grenzen innerhalb eines essigweißen Epithels) und „ridge sign“ (Bergrückenphänomen) wurden in die Nomenklatur neu eingefügt. Ein dynamischer kolposkopischer Befund, die rasche Entwicklung des essigweißen Epithels, wurde berücksichtigt und den Grad-2-Veränderungen („major change“) zugeordnet.

Auch die Größe der Gesamtläsion ist in die Nomenklatur mit eingegangen, wobei die Dimension der Läsion als Anzahl der betroffenen Quadranten oder wahlweise als Prozent der Zervix angegeben werden kann.

Das Komitee konnte sich nicht dazu entschließen, die Leukoplakie den Grad-1- oder Grad-2-Veränderungen zuzuordnen, da es nach Auffassung der Kommission dazu keine ausreichende Datengrundlage gibt. Leukoplakie, Erosion und die Lugo'sche

* für die Vorstände

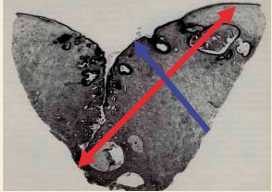
¹ der Arbeitsgemeinschaft Kolposkopie (AGK, Österreich)

² der Arbeitsgemeinschaft für Kolposkopie und Zervixpathologie (AGKZ, Schweiz)

³ der Arbeitsgemeinschaft für Kolposkopie und Zervixpathologie (AGCPC, Deutschland)

Kolposkopische Nomenklatur der Cervix uteri (IFCPC 2011)		
Grundsätzliches	<ul style="list-style-type: none"> - adäquat/inadäquat: Begründung: z. B.: Entzündung, Blutung, Narben - Zylinder-Plattenepithel-Grenze (ZPG): vollständig/teilweise/nicht einsehbar - Transformationszone (Typ 1, 2, 3) 	
Normale Befunde	<ul style="list-style-type: none"> Originäres Plattenepithel - reif - atroph Zylinderepithel - Ektopie Metaplastisches Plattenepithel - Ovula Nabothii - Drüsenausführungsgänge Deziduose in der Schwangerschaft 	
Abnorme Befunde	Grundsätzliches	Lokalisation der Läsion: <ul style="list-style-type: none"> - innerhalb oder außerhalb der TZ Größe der Läsion: <ul style="list-style-type: none"> - Anzahl der betroffenen Quadranten - Prozent der Zervix
	Grad 1 „minor changes“	<ul style="list-style-type: none"> - zartes essigweißes Epithel - zartes Mosaik, zarte Punktierung
	Grad 2 „major changes“	<ul style="list-style-type: none"> - intensiv essigweißes Epithel - grobes Mosaik, grobe Punktierung - prominente Drüsenausführungsgänge - scharfe Grenzen - „inner border sign“, „ridge sign“ - rasche Essigsäurewirkung
	nicht spezifisch	<ul style="list-style-type: none"> - Leukoplakie (Keratose, Hyperkeratose) - Erosion - Lugol'sche Probe (Schiller-Test)
Verdacht auf Invasion	<ul style="list-style-type: none"> - Atypische Gefäße - Zusätzliche Befunde: auf Berührung blutende Gefäße, unregelmäßige Oberfläche, exophytische Läsion, Nekrose, Ulkus, Tumor 	
Verschiedene Befunde	<ul style="list-style-type: none"> - kongenitale Transformationszone (KTZ), kongenitale Anomalie - Kondylome (Papillome) - Endometriose - Polypen (ektozervikal, endozervikal) - Entzündung - Stenose - postoperative Veränderung (vernarbte Portio, Scheidenblindsack) 	

Tab. 1

Addendum	
Exzisionstypen	Typ 1: flach – Typ 2: mittel – Typ 3: steil
Dimensionen des Konisationspräparates	<p>Höhe (Länge): Distanz zervikaler zu vaginalem Resektionsrand (s. Abb. rechts)</p> <p>Breite: Distanz stromaler Resektionsrand zu epithelialer Oberfläche (s. Abb. rechts)</p> <p>Zirkumferenz (optional): Perimeter des geöffneten Konuspräparates</p>
	 <p>Rot: Höhe (Länge) des Konuspräparates Blau: Dicke des Konus</p>

Tab. 2

Probe (Schiller-Test) wurden deshalb als „non specific“ = „nicht spezifisch“ klassifiziert.

Eine Erweiterung findet sich weiterhin bei Verdacht auf Invasion, wobei auch klinische Aspekte Eingang fanden, wie etwa die auf Berührung blutenden Gefäße.

Unter den sogenannten „verschiedenen Befunden“ finden sich die „kongenitale Transformationszone“ und postoperative Veränderungen wie etwa die „vernarbte Portio“ (nach Konisation) oder der „Scheidenblindsack“. An dieser Stelle sei angemerkt, dass die kongenitale Transformationszone de facto ausschließlich durch die Schiller'sche Jodprobe diagnostiziert werden kann. Auch deshalb führen viele Kolposkopiker die Schiller'sche Jodprobe nach der Essigprobe als integrierten Bestandteil der kolposkopischen Untersuchung durch.

Exzisionstypen und Konisationspräparat

Als „Addendum“ (s. Tab. 2) wurden drei verschiedene Exzisionstypen festgehalten. Weiterhin wurde die Vermessung von Konisationspräparaten beschrieben. Da es seitens der Pathologie verschiedene Möglichkeiten der Aufarbeitung des Konisationspräparates gibt, wurde wahlweise die Höhe und Breite des Konus bzw. deren Zirkumferenz vermerkt.

Korrespondenzadresse

Univ. Prof. Dr. med. Olaf Reich
 Universitätsklinik für Frauenheilkunde und Geburtshilfe
 Medizinische Universität Graz
 Auenbruggerplatz 14
 8036 Graz
 Österreich
 olaf.reich@medunigraz.at